

事 務 連 絡
平成 24 年 5 月 15 日

社団法人 全日本病院協会 御中

厚生労働省医政局 総務課医療安全推進室
歯 科 保 健 課

歯科診療時等において使用される手指用保護具（口腔用）の事故等に係る
医療機関並びに介護保険施設等及び障害者支援施設等の施設管理者に対する
注意喚起について

標記について、消費者庁消費者安全課より同種事故の発生防止を図る観点から、平成 24 年 4 月 24 日に、事業者名、製品名等を公表し、消費者への周知及び注意喚起がなされたところです。

標記に関しては、医療機関、障害者支援施設、介護保険施設等でも、消費者保護のために、手指用保護具（口腔用）に関連した事故の発生防止を図る観点から、また、消費者庁消費者安全課からも別添 1 のとおり注意喚起があったことを踏まえ、当該施設等に対する注意喚起が必要となっています。

つきましては、本件につき、会員等各位への周知について特段の御配慮をいただけると幸いです。

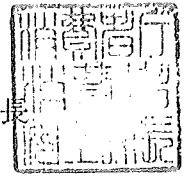
なお、各都道府県衛生主管課（室）、障害保健福祉主管課（室）、高齢者保健福祉主管課（室）及び介護保険主管課（室）にも周知していることを申し添えます。



消安全第 101 号
平成24年5月15日

厚生労働省医政局総務課医療安全推進室長
厚生労働省医政局歯科保健課長
厚生労働省社会・援護局障害保健福祉部企画課自立支援振興室長
厚生労働省社会・援護局障害保健福祉部障害福祉課長
厚生労働省老健局高齢者支援課長
厚生労働省老健局振興課長
厚生労働省老健局老人保健課長

消費者庁消費者安全課長



手指保護具(口腔用)(商品名：ゆびガード)の一部が破断する
事故に係る注意喚起のお願い

平素より、消費者安全行政の推進に当たっては格別の御理解、御協力をいただきましてありがとうございます。

さて、本年4月11日に、手指保護具(口腔用)(商品名：ゆびガード)の一部が破断して患者の口腔から体内に入り、医師がレントゲン、CT、さらに内視鏡を用いて探しましたが発見できず、咽頭部に浮腫を生じ、窒息して死亡する事故が発生しました(別紙参照)。

事故の原因については現在、調査中ですが、当該製品は、平成19年から平成24年4月までの間に株式会社オーラルケアが製造し、歯科医療時や障害者支援施設、介護保険施設等での口腔内ブラッシングなどの際に、開口を保持するとともに誤咬から指を守るものとして利用されています。

同社は当該製品の販売を一時停止するとともに、ホームページで注意喚起し、販売先の代理店にダイレクトメールにて注意を呼び掛けています。

当該製品の破断事故はこれまでに4件発生していますが、いずれも折れた破片をすぐ取り除き人的被害は発生しておりません。

消費者庁としては、同種事故の発生防止を図る観点から、手指保護具(口腔用)(商品名：ゆびガード)について、平成24年4月24日付けで消費生活用製品安全法に基づく重大製品事故情報の製品起因が疑われる事故として事業者名、製品名等を公表し一般消費者向けに注意喚起をしたところです。

さらに、当該製品を使用していると考えられる歯科医療機関、障害者支援施設、介護保険施設等に対しても注意を喚起する必要があると考えております。

つきましては、歯科医療機関、障害者支援施設、介護保険施設等に対し、下記の事項を周知していただきますようお願いいたします。

記

手指保護具(口腔用)(商品名：ゆびガード)の使用にかかるお願い

1. 事前にひび割れなどの外観上の異変がないことを確認のうえ使用してください。
2. 口腔ケア時などに製品が破損し患者の体内に製品の一部が入ったときは、直ちに体内からの摘出処置を採ってください。
3. 体内からの摘出ができなかった場合は、医療機関にて適切な処置を採ってもらってください。
4. 当該製品はプラスチック(ポリカーボネート)であり、レントゲンにまったく写らないか、見分けが極めて難しい場合がありますので注意してください。
5. 製品の使用に際して、不具合や不安がある場合には、製造事業者又は販売事業者等に相談してください。

(参考)

株式会社オーラルケア

電話：0120-500-418

ホームページ：<http://www.oralcare.ne.jp/20120419.pdf>

以上

(別紙)

事故の概要(消費者庁の公表内容の一部追記)

- ・管理番号：A201200057
- ・発生日：平成24年4月11日
- ・製品名：手指保護具（口腔用）
- ・事業者名：株式会社オーラルケア
- ・被害状況：死亡1名
- ・事故内容：施設内で当該製品を使用中、当該製品の一部が破断して患者の口腔から体内に入り、病院に搬送後、レントゲン、CT、内視鏡検査を行うも発見できず、施設に戻る。その後、容態が急変し、再度病院搬送、咽頭部に留まった破断した破片周辺に生じた浮腫による窒息による死亡が確認された。

以上